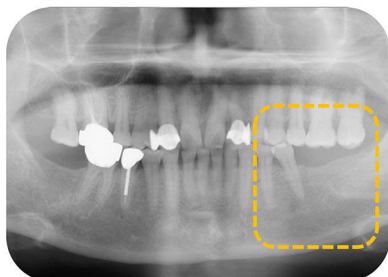


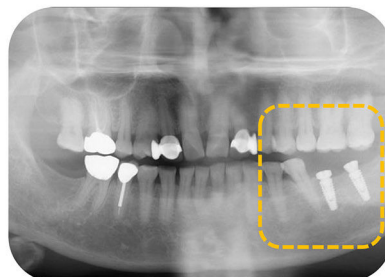
AnyOne

CLINICAL CASE REPORT

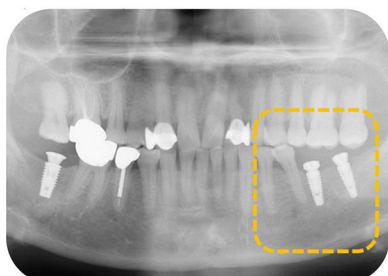
-Dr. Jong Woon Song, METRO Dental Clinic
Установка имплантатов AnyOne



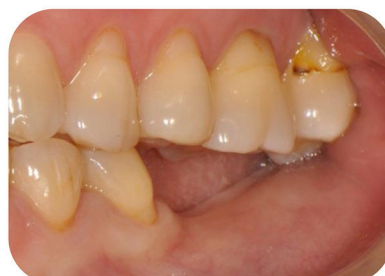Исходная ситуация



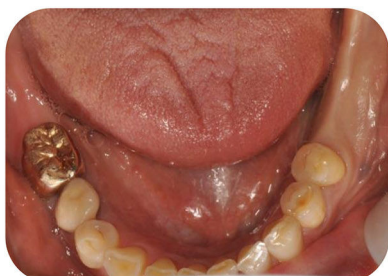Послеоперационный снимок



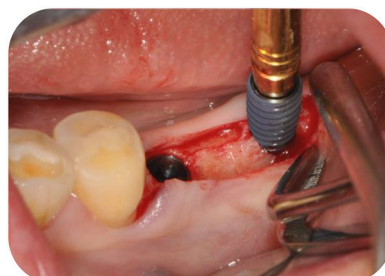
Послеоперационный снимок



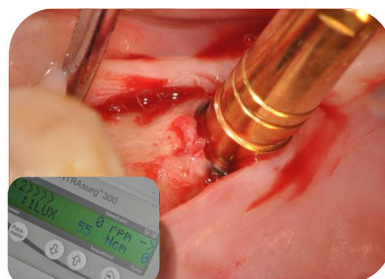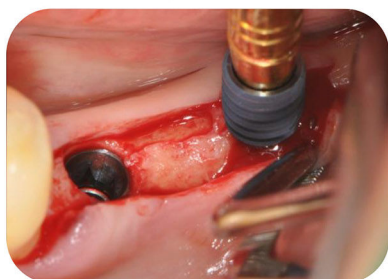
Исходная ситуация



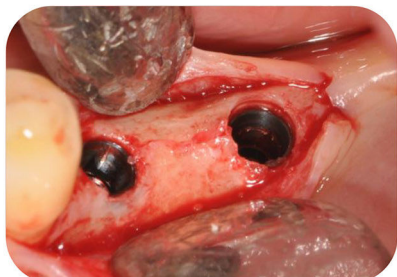
Исходная ситуация



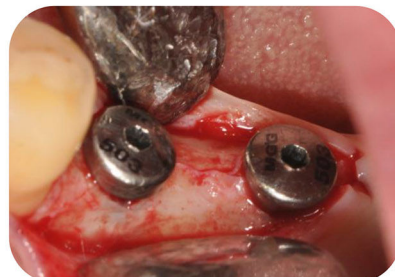Установка имплантатов AnyOne



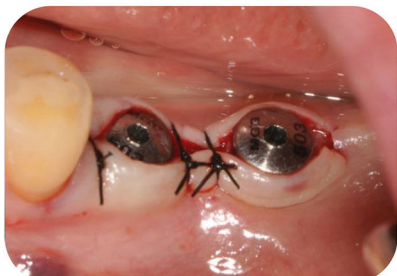Установка имплантатов AnyOne с усилием 55 Ncm



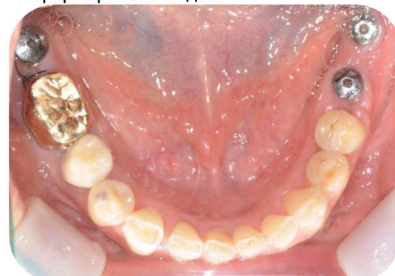Установлены 2 имплантата AnyOne



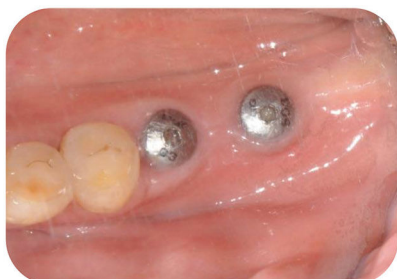Одноэтапно установлены
формирователи десны



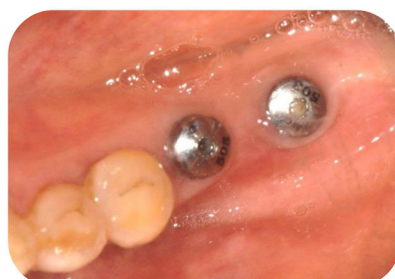Наложение швов



Через 1 месяц



Через 1 месяц



Через 2 месяца